Die künstliche

Pupillenbildung in der Sclerotica,

nebst einem Anhange

über

Verpflanzung der Hornhaut, Keratoplastik.

Nach eigenen Versuchen

von

Dr. B. Stilling,

praktischem Arzte und Landgerichtswundarzte zu Cassel, ehemaligem Gehülfsarzte am Landkrankenhause zu Marburg.

Marburg bei N. G. Elwert. XVI u. 144 S. in 8. mit 1 Kupfertafel.

Indication: Trübung der cornea, durch staphylomatöse Metamorphose, u. s. w., die eine künstliche Pupillenbildung in der Iris unanwendbar macht — wobei ungestörte Vitalität der Retina und der übrigen Augentheile (ausser etwa der Iris und des Linsensystems) vorhanden ist.

Nutzen: Eine stärkere Lichtempfindung, und geringer Grad von Sehvermögen. —

Operation: 1½—2 Linien vom Umkreise der Cornea entfernt, macht man mit Beer's Staarmesser einen Einstich durch alle Augenhäute in dem Horizontaldurchmesser des Auges, — 2—2½ Linie lang, nach dem äussern Augenwinkel zu; dann fasst man mit der Pinzette den oberen Wundrand, und schneidet mit 3 Scheerenschnitten ein Viereck aus allen Augenhäuten aus, das an den grauen Kreis gränzt.. — Ein dünnes Häutchen aus plastischem Exsudate gebildet, deckt bei der Heilung die künstliche Pupille.

Erklärung der Abbildungen: Fig. 1. Das linke Auge eines Hundes, welcher am 26. September 1831 operirt, am 19. October, also 23 Tage nach der Operation, nachdem das Auge abgebildet war, getödtet wurde. cf. S. 100. a die künstliche Pupille in der Sclerotica. — Fig. 2. Das rechte Auge eines Hundes, cf. S. 101. Anmerkung; operirt am 19. September 1831, gemalt am 27. Februar 1832. a. die künstliche Pupille. — Fig. 3. Das rechte Auge eines Kaninchens mit einer in der Sclerotica und Cornea zugleich angelegten Pupille a; operirt am 19. October, gemalt am 20. December 1831. — Fig. 4. Auge eines Kakerlaken-Kaninchens mit der künstlichen Pupille in Sclerotica und Cornea, a; die natürliche Pupille b. — operirt am 19. October, gemalt am 10. December 1831. — Fig. 5. 6. Die beiden Augen eines Kaninchens, deren jedes zwei in der Sclerotica und Cornea zugleich angelegte Pupillen zeigt. a. a. a. a. Zum ersten Male am 19. October, zum zweiten Male am 19. December 1831 operirt, und gemalt am 27. Januar 1832. — In Fig. 6. sieht man in der natürlichen Pupille b. eine Cataracta cap-

sulo-lenticularis, durch eine Verletzung der Linse bei der Operation verursacht. Aehnliche Pupillen zeigt F. 8. — Fig. 7. Das linke Auge eines Kaninchens, mit drei verbundenen, eine einzige grosse darstellenden, künstlichen Pupillen in der Sclerotica und Cornea zugleich, a. cf. S. 105. In der Pupille der Iris sieht man eine Cataracta, ebenfalls aus mechanischer Verletzung bei der Operation entstanden. Die erste Operation wurde am 8. October, die zweite am 29. October 1831, die dritte am 29. Januar 1832 vorgenommen; — gemalt am 13. Februar 1832. — Fig. 9. Zeigt die normale Oeffnung der Augenlieder bei Kaninchen, nebst dem Theile der künstlichen Pupille in Sclerotica und Cornea, der ohne Verziehung der Augenlieder sichtbar ist. a. — Man kann hiernach beurtheilen, wie weit bei den übrigen Figuren die Augenlieder in die Höhe gezogen sind. — Fig. 10. Das rechte Auge eines am 26. September 1831 operirten, am 13. Januar 1832 getödteten Hundes; das Auge wurde gleich nach dem Tode des Thiers aus seiner Höhle herausgenommen, untersucht und gemalt. cf. p. 101. Man sieht den Bulbus Oculi, durch drei Schnitte, von der Cornea nach der Eintrittsstelle des Sehnerven hin, in drei Lappen gespalten, von der innern Fläche; der Glaskörper ist fast ganz hinweggenommen, die Retina ganz durchsichtig. a. die Stelle, wo die künstliche Pupille in der Sclerotica allein gebildet war; sie ist sehr dünn, ziemlich durchsichtig, und von regenerirter Chorioidea keine Spur; diese ist fest mit den Schnitträndern der Sclerotica verwachsen. — b. die mit der Operationsstelle verwachsene Linsenkapsel und Linse; man sieht noch Blutgefässe auf der Linsenkapsel. — Die Linse ist ungetrübt. c. Rand der Sclerotica; d. der der Chorioidea; e. Eintrittsstelle des Sehnerven; f. die Cornea. — Fig. 11. Das rechte Auge eines, am 29. Januar 1832 operirten, am 7. Februar desselben Jahres getödteten, und mit feiner rother Injectionsmasse injicirten Kaninchens, welches einen Tag nach der Injection gemalt wurde. cf. 107. — a. die künstliche Pupille mit vielen Gefässen, die aus der Conjunctiva herkommen, bedeckt. — Fig. 12. Dasselbe Auge, an demselben Tage gemalt. Nachdem die Augenlieder von dem Bulbus getrennt, und von diesem auf der, der künstlichen Pupille entgegengesetzten, Seite ein ovales Stück von der Sclerotica u. s. w. abgeschnitten war, so wurde der grösste Theil des Glaskörpers sammt der Linse entfernt. Man sieht also hier in das Innere des Auges; a. die künstliche Pupille von innen her; b. Eintrittsstelle der Retina mit der starken Arteria Centralis Retinae; c. weiterer Verlauf der in mehrere Aeste getheilten Arterie, die zu der künstlichen Pupille deutlich hingehen, und sie mit Blutgefässen versorgen;

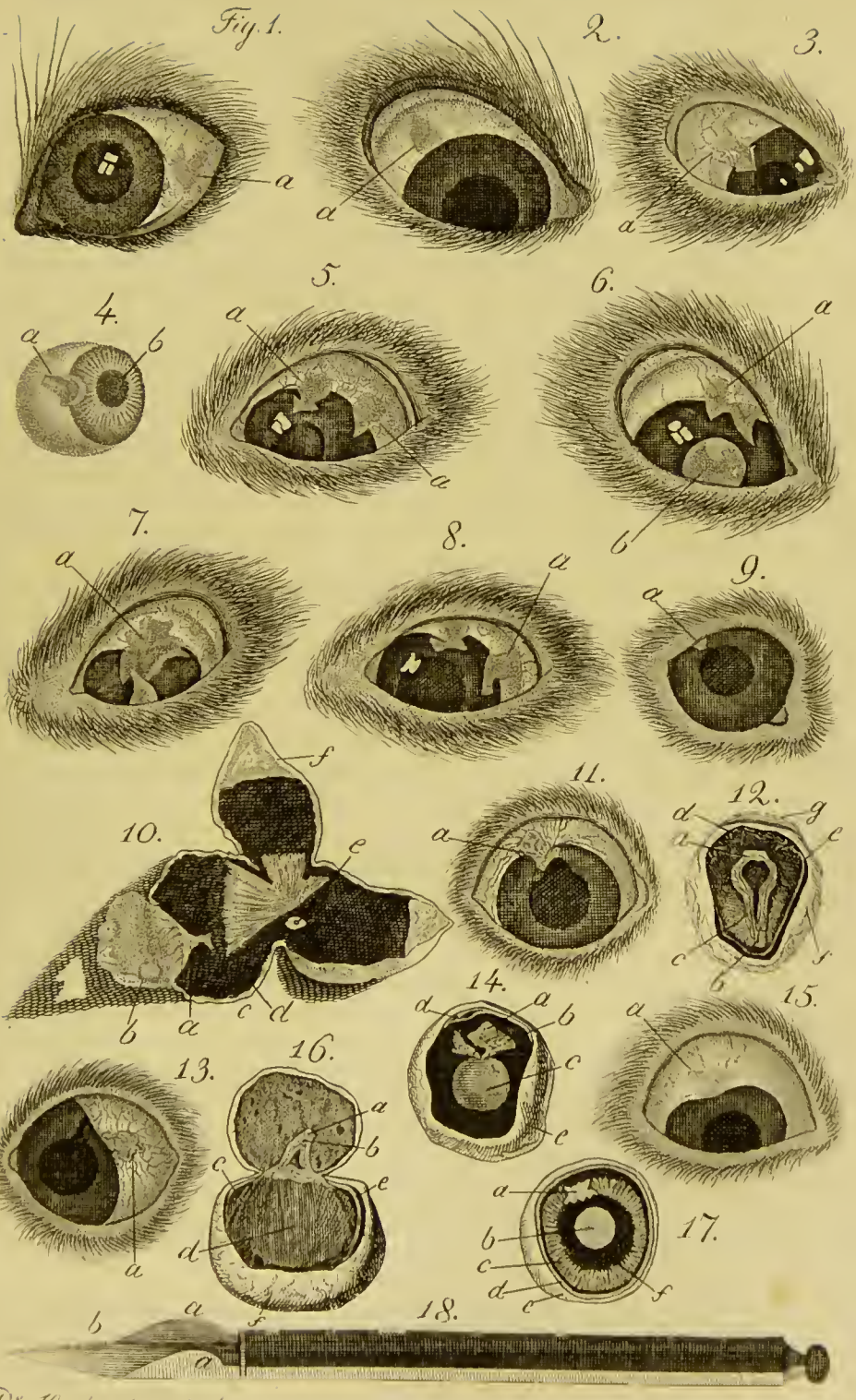

Dr Hoch ad nat. del.

Gr Grape sc. Göttingen

Digitized by the Internet Archive
in 2014

https://archive.org/details/b21643593

d. durchschnittenes Corpus Ciliare; e. Durchschnitt der Chorioidea; f. die Sclerotica; g. die Cornea. — Fig. 13. Das linke Auge desselben Kaninchens, operirt, injicirt und gemalt an denselben Tagen wie das rechte. Bei a., der künstlichen Pupille, sieht man ebenfalls die vielen, aus der Conjunctiva grösstentheils kommenden, Blutgefässe. — Fig. 14. Dasselbe Auge, auf die Cornea aufgelegt, nachdem die Augenlieder weggenommen sind, und rings um den Sehnerven und dessen Eintrittsstelle ein rundes Stück aus Sclerotica u. s. w. herausgenommen. Man sieht also in das Innere des Auges vom hintern Theile desselben nach vorn, zur Cornea hin. Der Glaskörper ist grösstentheils hinweggenommen; a. die künstliche Pupille von innen her; in ihr erblickt man einige Blutgefässe; b. Theile der abgerissenen Retina, die mit der Pupille verwachsen sind; in ihnen sieht man ebenfalls mehrere Gefässe; c. die Krystall-Linse auf der Iris und Cornea liegend, deren Kapsel enthält noch einige Blutgefässe; d. die Durchschnittsfläche der Chorioidea; e. die Sclerotica. — Fig. 15. cf. S. 108. Das rechte Auge eines Kaninchens, das am 19. October 1831 operirt, am 11. Februar 1832 getödtet und injicirt, am 13. desselben Monats gemalt wurde. a. die künstliche Pupille mit sehr wenigen Blutgefässen, wohl aber Spuren von früher vorhandenen. — Fig. 16. Dasselbe Auge, nach entfernten Augenliedern; ein rundes Stück der Sclerotica und Chorioidea, in dessen Mitte der Sehnerve eintritt, ist vom Auge grösstentheils abgetrennt, zurückgeklappt, und hängt nur noch an einer kleinen Stelle mit dem übrigen Bulbus zusammen. Die Retina ist unversehrt erhalten, den Glaskörper bedeckend; auf ihr sieht man die Arteria Centralis verlaufen. Das Auge liegt auf der Cornea auf; a. die Stelle, wo der Sehnerv eingetreten ist, und die Retina sich auszubreiten anfängt, den ganzen Glaskörper, Linse u. s. w. verdeckend; in ihr sieht man bei b. die Arteria Centralis verlaufen, aber nicht zur künstlichen Pupille hingehen; c. fernere Ausbreitung der Retina; d. durchscheinende Krystall-Linse; e. durchschnittene Chorioidea; f. Sclerotica. — Fig. 17. Dasselbe Auge, in derselben Lage; der Glaskörper, die Krystall-Linse, die Retina und der grösste Theil der Augenhäute an der hinteren Hälfte des Augapfels sind hinweggenommen; a. die künstliche Pupille, in welcher keine Gefässe von Innen sichtbar sind; b. die natürliche in der Iris, c. der Ciliarkörper; d. durchschnittene Chorioidea; e. Sclerotica; f. die hintere Fläche der Iris. — Fig. 18. Das von *Bünger* erfundene Instrument zur Bildung einer künstlichen Scleroticalpupille in einem Acte. cf. S. 118. a. a. die vertical auf den Seitenrändern der horizontalen Klinge b. aufsitzenden

Messerchen. Ihre Schneide ist nach oben gewandt; sie sind an der breitesten Stelle 2 ½ Linien breit; ihr Rücken bildet mit der Fläche der horizontalen Klinge b. einen rechten Winkel; ihre Spitzen sind durch zwei kleine Hervorragungen der horizontalen Klinge gedeckt; sie endigen in ein schmales stumpfes stielartiges Ende; welches in den Griff passend eingeschoben und befestigt wird. — b. Die horizontal-liegende, lanzettenförmige Klinge steht mit ihrer Spitze 6—9 Linien von denen der vertical stehenden entfernt; allmählig breiter werdend misst ihr breitester Theil, da wo die Spitzen der verticalen Klingen anfangen, 2 ½—Linien. Sie ist ebenfalls mit einem stumpfen platten Ende in den Griff eingeschoben und befestigt.